

# Multifocalité : gestion des patients insatisfaits

PIERRE LEVY - Montpellier

## Introduction

La multifocalité a modifié le rapport patient ophtalmologiste dans le cadre d'une chirurgie du cristallin. Nous sommes de plain pied dans une démarche de chirurgie réfractive. Nous avons ainsi une obligation de moyens mais aussi une obligation de résultat. Un mauvais résultat (ou un patient insatisfait) est une situation délicate à gérer. Il faut y consacrer beaucoup de temps (situation chronophage) et faire preuve de psychologie. Une telle situation, si elle est mal gérée, aura un effet délétère sur notre activité.

Le but de cet article est de vous aider à gérer les mauvais résultats : car vous en aurez, même si les postulats de départ sont parfaitement respectés, à savoir le respect strict des indications et des contre-indications de la multifocalité, une information exhaustive et répétée du patient (tout effet secondaire prévisible dont vous n'avez pas parlé en pré-opératoire sera vécu, s'il survient après la chirurgie, comme une complication et sera générateur d'insatisfaction et de reproche), et enfin une chirurgie parfaite dans les règles de l'art.

## Attitude à adopter en cas d'insatisfaction

L'erreur fatale (trop souvent rencontrée) est de ne pas tenir compte du problème du patient. Il ne faut en aucun cas culpabiliser le patient (vous êtes trop sensible,

trop exigeant), ne pas minimiser sa symptomatologie ou pire l'ignorer, et ne pas reporter la faute sur l'implant, dont nous avons fait nous-mêmes le choix. En effet la plupart des mauvais résultats ne sont pas dépendants de l'implant mais patients dépendants.

La symptomatologie décrite par le patient a le plus souvent une cause et une solution. Il faudra impérativement analyser la cause, pour pouvoir apporter la solution adaptée.

L'analyse de l'insatisfaction du patient passe par son écoute, par un examen clinique et para-clinique le plus complet possible.

## Mécontentement immédiat ou précoce

### ❑ Mauvaise vision

▶▶▶▶

#### Erreur réfractive

##### > Une amétropie sphérique post-opératoire :

Elle peut être liée à une erreur ou une imprécision de la biométrie. Elle peut être unilatérale ou bilatérale, à plus de répercussions sur la vision de loin et sur la vision intermédiaire que sur la vision de près, mais par contre va influencer la distance de lecture. Si l'amétropie post-opératoire est importante il faudra réaliser rapidement une explantation ré-implantation. Si elle est peu importante et *a fortiori* unilatérale, il est possible d'attendre la stabilité réfractive (environ deux semaines) voire attendre plus longtemps afin de laisser

la neuro-adaptation faire son travail. Si la gêne persiste, il sera toujours possible de faire une explantation réimplantation, ou une implantation dans le sulcus pour corriger l'erreur réfractive résiduelle par technique de Piggy Back, ou un laser Excimer, ces deux dernières techniques ayant notre préférence dans la prise en charge tardive d'une erreur réfractive.

Deux causes plus rares d'amétropie sphérique post-opératoire sont la persistance du produit visco-élastique derrière l'optique de l'implant ou le « capsular block syndrome » qui nécessiteront le lavage du contenu du sac.

##### > Une amétropie cylindrique ou sphéro-cylindrique :

La persistance d'un astigmatisme post-opératoire aura un effet très délétère sur le résultat visuel. Il peut être combiné à une erreur sphérique. Les techniques chirurgicales de prise en charge d'un cylindre résiduel sont identiques à celles de la prise en charge d'une erreur sphérique. Il est cependant possible, en cas d'erreur cylindrique isolée, de réaliser une incision limbique relaxante.

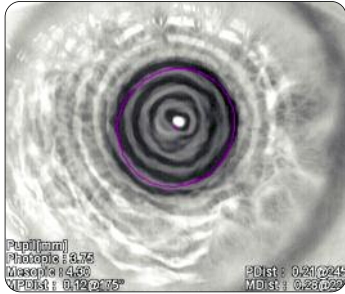
#### Quelques recommandations concernant ces techniques chirurgicales :

- L'explantation réimplantation doit être extrêmement prudente. Il faut absolument éviter une désinsertion de la capsule postérieure.
- Le Piggy-Back nécessite l'usage d'un implant adapté à cette technique. En cas d'hypermétropie résiduelle il faudra multiplier l'équivalent sphérique par 1,5 et en cas de myopie résiduelle par 1,3.

Les calculateurs en ligne vous donneront la puissance de l'implant surtout en cas de cylindre associé


- Le laser Excimer : Il est préférable de réaliser une zone optique de grande taille ; il n'est pas souhaitable de réaliser un traitement guidé par aberrométrie.

#### ▶▶▶▶ Œil sec



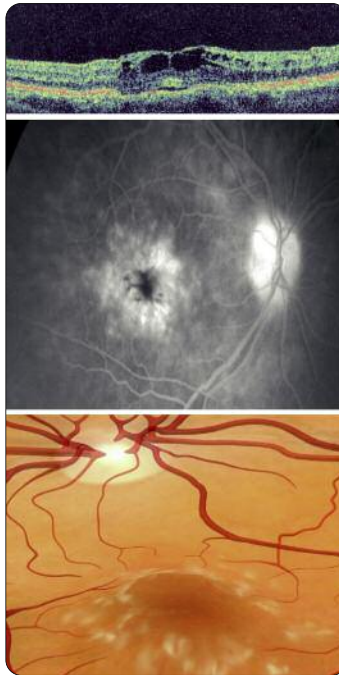
L'œil sec est trop souvent méconnu en pré-opératoire. Il est très souvent aggravé du fait de l'agression chirurgicale et par le traitement local (association cortisone plus anti-inflammatoire non stéroïdien). La kératite induite entraînera une baisse d'acuité visuelle importante. Il convient de traiter ce syndrome sec et cette kératite par les moyens habituels (agents mouillants, obturation du point lacrymal...).

#### ▶▶▶▶ Œil larmoyant



L'excès de larmes aura aussi un effet négatif sur le résultat post-opératoire. Il convient de le traiter par une reperméabilisation des voies lacrymales voire une chirurgie palpébrale si nécessaire.

#### ▶▶▶▶ Œdème maculaire cystoïde



Il semble plus fréquent après implantation multifocale, du fait de l'âge plus jeune des patients et aussi du fait d'une plus grande sensibilité liée au principe optique de la multifocalité.

Il est souhaitable dans le cadre d'une implantation multifocale de réaliser un traitement pré-opératoire local par collyre anti-inflammatoire non stéroïdien qu'il faudra associer en post-opératoire à la cortisone.

Le diagnostic d'œdème maculaire doit être fait précocement par OCT et devra être pris en charge comme il est classique de le faire.

#### ▶▶▶▶ Décentrement de l'implant

Un décentrement d'implant a toujours plus de répercussions sur un implant asphérique que sphérique, et sur un implant multifocal en particulier diffractif que sur un implant monofocal. La symptomatologie sera d'autant plus invalidante que le décentrement sera important (induction d'aberrations optiques à type de coma et d'effet prisme). Il sera responsable d'une dimi-

nution de la qualité de vision de jour, et de halos asymétriques autour des lumières en vision de nuit.

Il faudra différencier un vrai décentrement d'un faux décentrement. Effectivement le centre du sac capsulaire est centré sur l'axe visuel alors que le centre pupillaire est souvent décalé de quelques degrés en nasal inférieur (angle Kappa). Le mauvais alignement entre l'implant multifocal et la pupille sera responsable d'un faux décentrement avec possibilité de répercussions fonctionnelles invalidantes.

Le vrai décentrement est lié, lui, soit à une désinsertion zonulaire étendue soit à un syndrome « in and out » (une anse dans le sac une anse en dehors).

En cas d'un vrai décentrement, il faudra réaliser une révision chirurgicale, remettre les deux anses dans le sac en cas de syndrome « in and out » et mettre un anneau de tension en cas de désinsertion zonulaire.

L'existence d'un syndrome « in and out » lié à une anse dans le vitré de même qu'une désinsertion zonulaire étendue nécessitera une explantation. Dans certains cas il sera possible de proposer la mise en place secondaire d'un implant multifocal dans le sulcus.

En cas de faux décentrement (mauvais alignement entre le centre de la pupille et le centre de l'implant) il faudra pratiquer une iridoplastie au laser Argon afin de recentrer la pupille.

Il faudra placer quatre impacts de 500 milliwatts, 500 microns de diamètre, 500 ms, en moyenne périphérie dans la région où l'iris se rapproche du centre de l'implant.

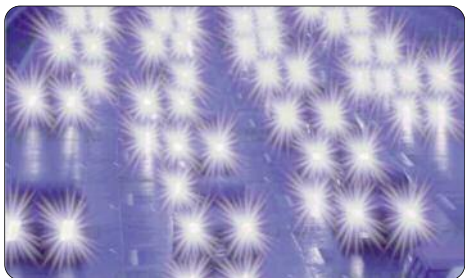
#### ▶▶▶▶ Les anomalies du diamètre pupillaire

Une mydriase très importante ou au contraire un myosis sévère peuvent avoir une répercussion fonctionnelle, variable selon le type d'implant et son principe optique.

Une pupille de grande taille peut être responsable d'une mauvaise vision de près. Il faudra la traiter par collyre myotique.

Une pupille de très petite taille peut avoir une répercussion à la fois sur la vision de près et sur la vision de loin en condition scotopique. Elle sera traitée par collyre mydriatique ou par iridoplastie au laser Argon.

### ❑ Phénomènes photiques



Il est nécessaire dans l'information pré-opératoire donnée au patient de mentionner la possibilité de halos et d'éblouissements en post-opératoire.

La pupillométrie réalisée dans le cadre du bilan pré-opératoire devra éventuellement nous amener à contre-indiquer les patients ayant une mydriase très importante en condition méso- ou scotopique.

Le plus souvent, la persistance de halos est en rapport avec une amétropie sphéro-cylindrique post-opératoire.

La prise en charge chirurgicale de cette amétropie résoudra le plus souvent le problème des halos.

Il faudra aussi s'assurer du centrage correct de l'implant et y remédier en cas de défaillance comme indiqué précédemment.

En l'absence des causes précédemment citées, il faut demander au patient d'attendre souvent quelques mois pour constater une diminution spontanée des phénomènes photiques. On pourra aussi essayer les collyres myotiques. Des halos invalidants au cours de la conduite

nocturne peuvent bénéficier, comme cela est décrit, de l'allumage du plafonnier de la voiture.

En cas de persistance d'une gêne marquée malgré les précautions citées ci-dessus, il faudra se poser la question de l'ablation de l'implant multifocal.

Les éblouissements sont fréquents comme après toute chirurgie du cristallin, mais parfois plus marqués. Là encore, il faudra demander au patient d'attendre quelques semaines, de porter des lunettes de soleil, voire de prendre des collyres myotiques en cas de gêne importante.

### ❑ Mécontentement lié au principe même de l'optique et de la multifocalité

Habituellement tous les implants multifocaux procurent une bonne vision de loin. Le problème, selon le principe optique ou l'addition utilisée, peut se situer davantage sur la vision intermédiaire et la vision de près.

En cas de mauvaise vision intermédiaire, il est possible de proposer une correction optique par verre de 1,5 dioptries.

En cas de mauvaise vision de près, il faudra faire comprendre aux patients la notion de distance privilégiée de lecture, lui faire réaliser le besoin d'un éclairage adapté pour la lecture des petits caractères, enfin si nécessaire il faudra prescrire une correction optique d'appoint d'environ 2,5 dioptries.

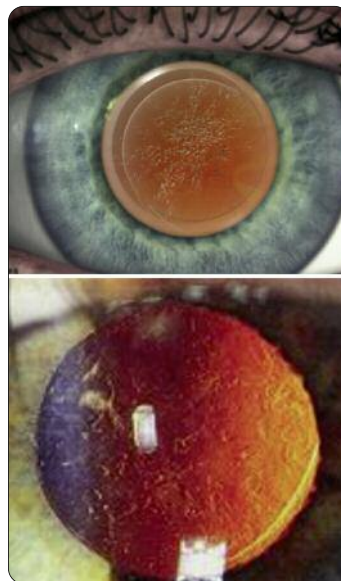### Mécontentement retardé

Le mécontentement retardé est assez rarement rencontré.

On retiendra essentiellement :



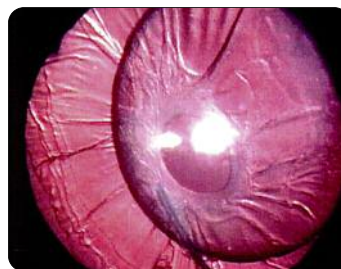#### La cataracte secondaire



Elle est souvent invalidante de façon plus précoce qu'avec un implant monofocal. Elle peut être pénalisante même en l'absence de prolifération cellulaire, une simple fibrose, un simple plissement ou gaufrage de la capsule sera délétère pour l'acuité visuelle. Selon le matériau de l'implant et sa géométrie, elle peut être assez précoce. Il faudra éviter de faire la capsulotomie avant 6 mois, et toujours utiliser des collyres anti-inflammatoires non stéroïdiens.



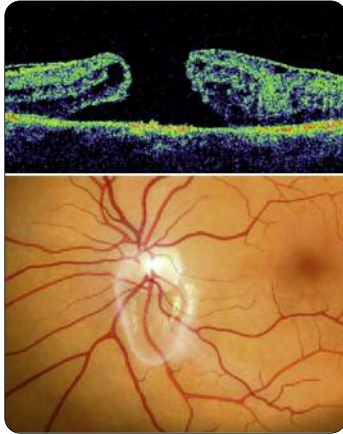
#### Le phimosis capsulaire



La contraction capsulaire recouvrant la face antérieure de l'implant est devenue exceptionnelle de nos jours. Si elle survient, il faudra réaliser une capsulotomie antérieure.



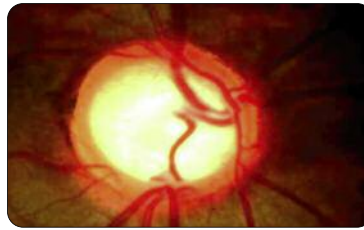
### Les causes rétiniennes



Les problèmes vitréo-rétiniens seront d'autant plus fréquents que le patient est opéré jeune et que son décollement postérieur du vitré n'était pas fait au moment de la chirurgie. Une telle situation expose au risque d'un DPV plus symptomatique, et augmente la fréquence du développement d'une membrane épi-rétinienne et du décollement de rétine. Une prise en charge par un rétinologue sera alors souhaitable.



### Le glaucome



Il aura un effet délétère sur la vision des contrastes, encore plus marqué avec un implant multifocal.

## Conclusion

Pratiquement tous les problèmes ont une solution qui doit être adaptée à la cause.

La gestion d'une complication ou d'un patient insatisfait est une aventure humaine qui nécessite de notre part une dose importante de psychologie. Notre aptitude à savoir écouter et comprendre conditionnera la facilité de gestion d'un patient mécontent. Il faudra se souvenir, face un patient mécontent, de la règle des 4R de David Dillman :

- Reconnaître le problème
- Regretter (« je suis désolé » ne signifie pas « j'ai fait une erreur »)
- Prendre ses Responsabilités
- Remédier au problème ■

### Points-clé :

- L'insatisfaction des patients a le plus souvent une cause qu'il faut rechercher
- L'information exhaustive de nos patients concernant les effets secondaires et les risques est essentielle.
- La persistance d'une amétropie sphéro-cylindrique post-opératoire est le plus souvent en cause en cas de mauvais résultats.
- En cas de chirurgie du cristallin clair (Prelex) les risques rétiniens sont majorés.
- La gestion d'un patient insatisfait demande du temps et de la psychologie.
- L'explantation est le dernier recours. La recherche précise d'une cause et sa prise en charge permettent le plus souvent d'y surseoir.

Conflits d'intérêts :  
consultant des laboratoires Alcon