

L'astigmatisme est le plus souvent généré par la géométrie torique de la cornée, en particulier de sa face antérieure. Il est plus rarement d'origine cristallinienne, par irrégularité de la forme ou de la position du cristallin, ou enfin rétinien, lié à la non-sphéricité du pôle postérieur. L'astigmatisme est présent chez 90 % des patients, et il est supérieur à 1 dioptrie dans 25 % des cas. La prise en charge chirurgicale de l'astigmatisme est une préoccupation ancienne, même si sa découverte est bien postérieure à celle des amétropies sphériques, qui date du XIII<sup>e</sup> siècle. La prise en charge de l'astigmatisme se doit d'être l'une de nos préoccupations chirurgicales actuelles, car un cylindre résiduel diminue sensiblement l'acuité visuelle sans correction (**figure 1**) et induit des signes fonctionnels à type d'éblouissement, asthénopie et diplopie monoculaire.

Remerciements à  
Cati Albou-Ganem, service  
du Pr J. Sahel, CHNO des Quinze-Vingts,  
Clinique de la vision, Paris

# TECHNIQUES DE CORRECTION CHIRURGICALE DE L'ASTIGMATISME

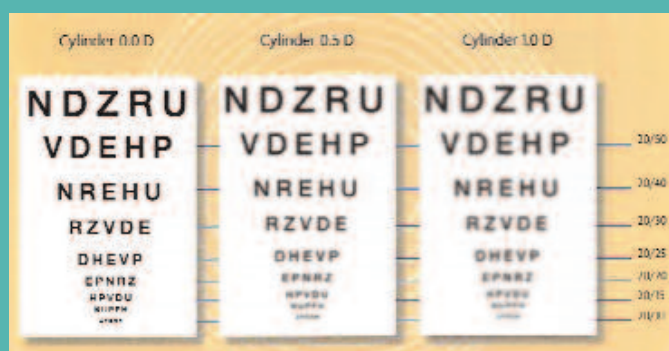

Figure 1 Simulation de la vision selon l'astigmatisme.

# PRINCIPES DU TRAITEMENT CHIRURGICAL DES ASTIGMATISMES RÉGULIERS

**Le but du traitement chirurgical est**, schématiquement, de rapprocher la puissance des deux axes de la cornée – le plus bombé et le plus plat – afin de superposer les deux lignes focales et, le cas échéant, de les déplacer de façon à les ramener sur la rétine par un traitement complémentaire. Deux méthodes peuvent être utilisées : l'une vise à aplanir le méridien le plus bombé, l'autre à faire bomber le méridien le plus plat.

## Aplanir le méridien le plus bombé

**La diminution de puissance** du méridien le plus convergent fait reculer vers la rétine la focale correspondant à ce méridien. Cette méthode est utilisée en cas d'astigmatisme myopique ou mixte.

### Deux techniques sont possibles

→ Les incisions cornéennes situées sur le méridien le plus convergent dont le nombre, la position et la longueur sont déterminés à l'aide de nomogrammes en fonction de l'effet souhaité.

→ Par photoablation au laser excimer sur une bande alignée le long du méridien le plus plat, donc perpendiculaire au méridien le plus puissant.

## Faire bomber le méridien le plus plat

**Le bombement du méridien** le plus plat aura pour but, en augmentant la puissance, de ramener vers l'avant la focale trop postérieure. Il s'agit du traitement de choix de l'astigmatisme hypermétropique, réalisé au mieux au laser excimer par une photoablation en moyenne périphérie sur le méridien le plus plat pour faire bomber sa partie centrale.

## Le traitement des astigmatismes mixtes fait appel à une combinaison des deux méthodes

**C'est l'ablation bitorique ou par cylindres croisés** décrite par Chayet, dont l'une aplatit le méridien le plus bombé par une photoablation centrale cylindrique, et l'autre fait bomber le méridien le plus plat par une photoablation paracentrale. Cette technique utilisant une photoablation négative et une photoablation positive a l'avantage de corriger les mêmes amétropies avec une économie tissulaire.

## Le traitement séquentiel

**En associant une photoablation en cylindre positif à une sphère négative**, il est une alternative intéressante au traitement des astigmatismes mixtes. La forme de la photoablation se rapproche de celle des cylindres croisés, mais avec une zone optique plus large tout en creusant légèrement moins.

## HISTORIQUE

**1801** : Young décrit pour la première fois l'astigmatisme. **1894** : Bates décrit la première technique de chirurgie de l'astigmatisme. **1970** : Gills, Thornton et Gayton décrivent la chirurgie incisionnelle cornéenne de l'astigmatisme. **1994** : Shimizu, fabrication du premier implant torique. **1995** : Kershner décrit la technique de kératolenticuloplastie (combinaison de AK + chirurgie du cristallin pour diminuer l'astigmatisme préopératoire). **1998** : la FDA autorise l'implant torique Staar® (navette silicone). **Septembre 2005** : la FDA autorise l'implant torique SN 60 TT Alcon®.



Figure 2 Principe du Lasik.



Figure 2 Découpe du volet au laser femtoseconde.





Figure 4

Décomposition du front d'onde selon le polynôme de Zernike.



## LES DIFFÉRENTES TECHNIQUES CHIRURGICALES DE CORRECTION DE L'ASTIGMATISME

### Plusieurs techniques sont à notre disposition pour corriger l'astigmatisme.

- Le laser excimer
- Les incisions relaxantes
- Les implants toriques

Le choix de l'indication dépend essentiellement de l'âge du patient, de l'importance de la puissance du cylindre, de l'existence ou non d'une autre amétropie à corriger, de l'association éventuelle à une cataracte.

### LE LASER EXCIMER

**Le Lasik est la technique laser de choix.** Il a fait la preuve de son efficacité, de sa prédictibilité et de sa précision dans la correction des astigmatismes, qu'ils soient modérés ou forts, qu'ils soient isolés ou associés à une autre amétropie. Les résultats ont encore été améliorés depuis l'utilisation du laser femtoseconde pour la découpe du volet, des traitements aberrométriques ou par topolink, qui peuvent corriger également les astigmatismes asymétriques, et grâce à la généralisation de systèmes compensant la cyclotorsion. Le Lasik permet de corriger jusqu'à 6 dioptries d'astigmatisme myopique ou hypermétropique.

**Principe du Lasik.** Le Lasik consiste à remodeler la cornée en stroma antérieur selon les profils d'ablation décrits précédemment

après avoir découpé un volet cornéen d'environ 100 microns d'épaisseur à l'aide d'un microkératome ou, mieux, au laser femtoseconde. *Figure 2*

### Les avantages du laser femtoseconde

Le laser femtoseconde permet d'obtenir plus facilement une photoablation de bonne qualité et d'éviter ainsi les effets secondaires induits à type de halos, baisse des contrastes, brouillard visuel, grâce au diamètre de la découpe, à la prédictibilité de la photoablation et à la qualité du lit stromal. *Figure 3*

- **Le diamètre de la découpe** Il est indispensable que la zone optique de traitement soit le plus large possible et que la surface de la photoablation soit circonscrite par le volet. C'est pourquoi les avantages du laser femtoseconde sont indéniables dans la mesure où il permet d'obtenir facilement une zone de traitement effective très large, et cela quelle que soit la kératométrie de l'œil traité. En effet, l'angulation plus verticale et la charnière de petite taille que permet ce laser augmentent la surface de la zone optique effective.

→ C'est ainsi qu'un volet de 8 mm à l'IntraLase avec une charnière de 45° et une angulation des bords de 70° laisse une surface à traiter de 43 mm<sup>2</sup>;

→ alors qu'un volet de 9,5 mm au microkératome avec une charnière de 90° et des bords de 26° ne laisse qu'une surface de 35 mm<sup>2</sup>.

Par ailleurs, le diamètre de la découpe du volet au laser femto-





Figure 5 Incisions relaxantes.

Figure 6

Nomogramme de Thornton.



seconde est totalement indépendant de la kératométrie et du diamètre cornéen et restera donc, dans tous les cas, tel que programmé.

- **La prédictibilité de la photoablation.** Quelle que soit l'amétropie traitée, les statistiques semblent montrer que le laser femtoseconde améliore la prédictibilité des résultats de la photoablation, en particulier chez l'hypermétrope.

- **Par ailleurs, par la qualité du lit stromal,** la réduction des aberrations induites, par une chirurgie moins astigmatogène, le laser femtoseconde améliore la prédictibilité de la photoablation, quelle que soit l'amétropie traitée, et participe donc à l'amélioration de la qualité de vision.

### La compensation de la cyclotorsion

La cyclotorsion est un phénomène physiologique qui apparaît lors du passage en décubitus. Les mesures préopératoires étant faites en position assise, il est important de prendre en considération cette modification pour appliquer la photoablation sur l'axe précis de l'astigmatisme. La cyclotorsion est en moyenne de 2 à 4°, mais elle peut atteindre 11°. La reconnaissance de la cyclotorsion est une option récente des plateformes de chirurgie réfractive customisée. Elle s'associe à une reconnaissance du « shift » pupillaire, c'est-à-dire du décentrement pupillaire lors du myosis, qui se fait le plus souvent en nasal sur 0,1 à 0,2 mm, mais qui est supérieur à 0,2 mm dans 20 % des cas. La compensation de la cyclotorsion est donc particulièrement importante pour le traitement des patients astigmatiques, surtout dans le cas des astigmatismes modérés ou forts. En effet, une différence de 4° induit une sous-correction de 14 %, une différence de 6° induit une sous-correction de 20 %, une différence de 10° induit une sous-correction de 35 %.

### Les traitements aberrométriques

Les traitements aberrométriques visent à personnaliser (« custo-

miser ») la chirurgie réfractive pour obtenir des traitements le plus précis possible afin de potentialiser la fonction visuelle en améliorant la qualité de vision, en réduisant les aberrations optiques induites et en traitant les aberrations optiques préexistantes.

Par ailleurs, seuls les traitements personnalisés peuvent corriger les astigmatismes irréguliers (coma, tréfoil). **Figure 4**

Les traitements Lasik aberrométriques avec compensation de la cyclotorsion permettent de corriger au mieux les astigmatismes réguliers ou irréguliers, qu'ils soient isolés ou associés à une autre amétropie.

## LES INCISIONS RELAXANTES

Elles peuvent trouver leurs indications lorsque l'équivalent sphérique est nul ou au cours de la chirurgie de la cataracte.

### Les incisions arciformes relaxantes

Leur indication reste limitée au patient présentant une amétropie dont l'équivalent sphérique est égal à zéro du fait de l'effet de couple (l'aplatissement du méridien le plus bombé s'accompagne d'un bombement du méridien orthogonal de la moitié de la correction) et si l'épaisseur de la cornée ne permet pas une correction par Lasik car leur précision et leur prédictibilité restent inférieures à celles du laser excimer. Cependant, la possibilité de réaliser, dans un avenir très proche, des incisions arciformes d'une extrême précision avec le laser femtoseconde devrait élargir les indications. Les incisions sont centrées sur l'axe optique. **Figure 5**

Leur longueur, leur nombre et la zone optiques dépendent des données de l'examen préopératoire et du nomogramme choisi par le chirurgien. **Figure 6**

La profondeur des incisions est calibrée à 98 % de la pachymétrie *in situ*. Une paire d'incisions de 90° d'arc situées sur une zone optique de 6 mm peut corriger jusqu'à 5 dioptries d'astigmatisme. →

Figure 7 Nomogramme de Nichamin.




Figure 7 Implant torique Staar.



Figure 8 AcrySof torique.



**Les incisions cornéennes associées à la chirurgie du cristallin**

La correction de l'astigmatisme pendant la phacoémulsification, permettant de diminuer la dépendance postopératoire au port d'une correction optique en vision de loin, s'inscrit complètement dans l'approche réfractive de la chirurgie de la cataracte.

**Les incisions cornéennes sur le méridien cambré**

Cette technique est limitée aux astigmatismes ≤ 1 dioptrie. L'incision cornéenne de 3 à 3,2 mm sur le méridien cambré associée à une incision opposée sur le même axe permet de minimiser l'astigmatisme tout en symétrisant l'effet obtenu.

La taille de l'incision, son siège et sa construction en un ou deux plans sont des facteurs qui détermineront l'importance de l'effet obtenu.

- Plus l'incision sera grande, plus l'effet sera important.
- Une incision sur le méridien vertical aura plus d'effet qu'une incision cornéenne temporale.
- Une incision en deux plans (pré-incision verticale aux deux tiers de l'épaisseur cornéenne suivie d'une incision horizontale) aura plus d'effet qu'une incision directe.
- L'âge du patient influence aussi le degré de correction obtenu. Plus le patient sera âgé, et plus l'effet induit sera important.

**Les incisions limbiques relaxantes.** Cette technique est indiquée pour les astigmatismes ≥ 1 dioptrie. Sa précision et sa prédictibilité ont été améliorées grâce à plusieurs facteurs.

- Le siège des incisions : leur situation sur une zone optique de 7 mm, voire parfois de 5 mm, les rendait moins précises et plus risquées du fait du risque d'astigmatisme irrégulier induit.

Par ailleurs, elles obligeaient le chirurgien à modifier les données de la biométrie car, contrairement aux incisions limbiques relaxantes, l'effet de couple n'était pas de 1/1.

- Le développement de couteaux précalibrés à usage unique bien plus abordables que les couteaux diamant.
- Le développement d'abaques (Nichamin, Gills) qui permettent l'ajustement de la longueur des incisions en fonction de l'âge et de la situation de l'astigmatisme. *Figure 6*

**Les implants toriques**

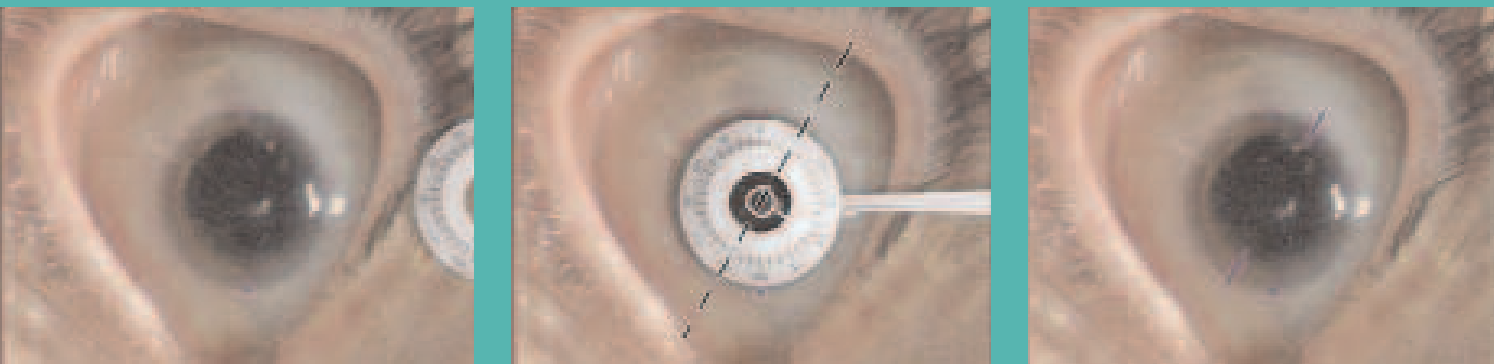
Ils ont été développés par la société Staar® en 1998 sur la base de l'implant navette silicone. *Figure 7* Les résultats furent mitigés du fait de la rotation postopératoire importante de l'implant liée à sa forme et plus encore à sa taille. Rappelons qu'une rotation de 10° diminue l'effet d'un tiers et qu'une rotation de 30° annule tout effet de l'implant torique. Le renouveau de ces implants toriques date du début de l'année 2006, grâce à l'adoption de matériaux et de géométrie permettant une meilleure stabilité postopératoire. Le dernier ayant obtenu une autorisation par la FDA est le SN60 TT Alcon\*.

*Figure 8*

Ce mode de correction est indiqué en cas d'astigmatisme supérieur à 1,5 dioptrie, car les incisions relaxantes trouvent alors leur limite. Le choix de la puissance du cylindre et son axe dépendent, d'une part des données de la kératométrie, d'autre part du degré d'astigmatisme induit par la chirurgie.

- La kératométrie sera évaluée au mieux manuellement et complétée par les données topographiques qui permettent de détecter par ailleurs la présence d'un astigmatisme irrégulier ou asymé-

Figure 9 Marquage cornéen de l'axe 150° (P. Levy).



trique. Seul sera pris en compte l'astigmatisme cornéen préopératoire et non pas l'astigmatisme retrouvé en réfraction, qui comprend également l'astigmatisme cristallinien.

→ La précision du résultat sera améliorée par une chirurgie le moins astigmatogène possible. La micro-incision coaxiale de 1,8 ou 2,2 mm située en temporal permet de se rapprocher d'un astigmatisme induit quasiment nul.

#### L'évaluation pré et per-opératoire de l'axe d'astigmatisme cambré

Quelle que soit la technique utilisée, la réussite est dépendante de la rigueur d'évaluation pré et per-opératoire de l'axe d'astigmatisme cambré. Il est essentiel que l'axe du méridien cambré soit parfaitement évalué en préopératoire et que l'on puisse avec le plus de précision possible reporter cet axe sur la cornée du patient une fois allongé en position chirurgicale.

Une des sources d'imprécision est liée au phénomène de cyclotorsion. Il est donc essentiel, afin d'éviter l'erreur liée à la cyclorotation due au passage de la position assise à la position couchée ou au passage de la vision binoculaire à la vision monoculaire de réaliser un marquage au bloc opératoire avant la chirurgie dans des conditions parfaitement identiques à celles qui ont été utilisées pour les examens préopératoires de mesure de l'axe d'astigmatisme (kératométrie manuelle, automatique, topographie) de l'axe horizontal 0-180° et axe vertical. Les mesures préopératoires d'évaluation de l'astigmatisme se font sur un patient assis en vision binoculaire pour éliminer l'erreur de positionnement due à la cyclotorsion en position couchée et en vision monoculaire. Cet axe servira de repère pour positionner selon la technique choisie, l'incision cornéenne ou les

incisions limbiques relaxantes, ou sur lequel seront alignées les marques de l'implant matérialisant le tore positif. **Figure 9** Seuls les traitements laser avec compensation de la cyclotorsion dispensent de ce marquage.

#### Références

1. A. S. Chayet, M. Montes, L. Gómez, X. Rodríguez, N. Robledo, S. MacRae, « Bitoric laser in situ keratomileusis for the correction of simple myopic and mixed astigmatism », *Ophthalmology* 2001, 108:303-308.
2. F. Verzella, A. Calossi : « Multifocal effect of against-the-rule astigmatism in pseudophakic eyes », *Refract Corneal Surg* 1993, 9:58-61.
3. M. Fukuyama, T. Oshika, S. Amano, F. Yoshitomi, « Relationship between apparent accommodation and corneal multifocality in pseudophakic eyes », *Ophthalmology* 1999, 106:1178-1181.
4. Pierre Levy, « Correction de l'astigmatisme avec l'AcrySof toric », *Réalités ophtalmologiques*, 147:21-27.

## CONCLUSION

La diminution de la dépendance au port de corrections optiques postopératoires est devenue une préoccupation de nos patients. La maîtrise de l'astigmatisme peut être obtenue par de nombreuses techniques. L'indication dépend de nombreux facteurs.

→ Les traitements Lasik aberrométriques avec compensation de la cyclotorsion permettent de corriger au mieux les astigmatismes réguliers ou irréguliers, qu'ils soient isolés ou associés à une autre amétropie lorsqu'il n'existe pas de cataracte associée.

→ Les implants toriques constituent l'indication de choix chez les patients porteurs d'un astigmatisme cornéen symétrique supérieur à 1 dioptrie associé à une cataracte.